Motiva®

QID®

INFORMAČNÝ MATERIÁL PRE RÁDIOLÓGOV A TECHNICKÝ PERSONÁL MR

Pacienti s implantátmi Motiva® vybavenými technológiou Qid® môžu byť bezpečne vyšetrení pomocou magnetickej rezonancie (MRI) so silou 1,5 a 3 Tesla (T)[1], a to za nasledujúcich podmienok:

- Iba statické magnetické pole o sile 1,5 Tesla a 3 Tesla.
- Maximálny priestorový gradient magnetického poľa 4 000 gauss/cm (40 T/m)(extrapolované).
- Maximálna celotelová priemerná miera špecifickej absorpcie (SAR) hlásená systémom MR je 2 W/kg pri 15-minútovom snímaní (t.j. na pulznú sekvenciu) v normálnom prevádzkovom režime.

Qid® je koncipovaný ako implantovateľný prostriedok kompatibilný so všetkými zobrazovacími modalitami. Skladá sa z pasívneho rádiofrekvenčného identifikačného (RFID) mikrotranspondéra, ktorý je do implantátu vpravený v rámci jeho výroby. Nachádza sa v blízkosti fixačnej oblasti implantátu a je upevnený pomocou zosieťovaného, vysoko viskoelastického silikónového gélu.

Výhody systému Qid® sú jednoznačne zrejmé: Spočívajú v tom, že chirurg rýchlo získa 15-ciferné elektronické sériové číslo (ESN), ktoré je naviazané na údaje o implantáte, ako je dátum výroby, veľkosť a objem. Počas času je tak možné neinvazívnou metódou zabezpečiť 100% presné overovanie údajov.

FDA uvádza tento typ technológie ako možnú metódu priameho "označenia" implantátu pomocou jedinečnej identifikácie zariadenia (UDI) upevnením permanentnej značky k zdravotníckej pomôcke[2]. Táto metóda prináša pokoj mysle vďaka plnej sledovateľnosti spojenej s rýchlou a bezchybnou identifikáciou implantátu.

Establishment Labs® vykonala rôzne testy v súlade s medzinárodnými metodikami, pričom spĺňa najprísnejšie štandardy a predpisy organizácie ASTM International (predtým známej ako American Society for Testing and Materials).

Mikrotranspondér obsahuje nižšie uvedené súčasti:

- RFID mikrotranspondér s pamäťou umožňujúci načítanie údajov
- Kovová mikroanténa prijímajúca signál čítačky a vysielajúca špecifické informácie
- Feritové jadro na predĺženie vzdialenosti prenosu dát
- Hermetická biokompatibilná sklená kapsula

Táto inovatívna technológia bola preukázaná ako bezpečná a účinná, možno ju zvonku aktivovať čítačkou (pasívne RFID). Pretože nevyžaduje batériu, má neobmedzenú životnosť.

Bezpečnosť a výkon implantátov Motiva Implants® s technológiou Qid® podľa špecifických testov

Interakcia s magnetickým poľom

Implantáty Motiva® nepredstavujú v prostredí magnetickej rezonancie až do 3 Tesla žiadne dodatočné riziko alebo nebezpečenstvo pre pacienta z hľadiska translačného pôsobenia alebo migrácie, a to podľa akceptačných kritérií ASTM pre uhol vychýlenia.

Rôzne štúdie preukázali, že vyšetrenie MRI možno bezpečne vykonať u pacientov s kovovými predmetmi, ktoré sú "slabo" feromagnetické a sú magnetickým poľom priťahované len minimálne (napr. pasívne RFID zariadenia), a to natoľko, že magnetické interakcie nie sú dostatočne silné na to, aby vyvolali ich pohyb alebo uvoľnenie in situ[3], a že zostávajú plne funkčné aj po vystavení elektromagnetickému prostrediu[4].

Zahrievanie v súvislosti s MRI

Na RFID-M boli vykonané testy zahrievania súvisiaceho s MRI. Za experimentálnych podmienok sa očakáva maximálny nárast teploty o 1,5 °C po 15 minútach nepretržitého skenovania pri 1,5 Tesla (prekračujúci dobu bežnej pulznej sekvencie)[5].

Artefakty magnetickej susceptibility

Feromagnetické materiály majú silnú pozitívnu magnetickú susceptibilitu, ktorá vytvára artefakty v niektorých obrazoch magnetickej rezonancie.

Pri neklinickom testovaní sa obrazový artefakt spôsobený systémom Qid® rozširuje približne 15 mm od jeho umiestnenia v implantáte pri zobrazovaní pomocou pulznej sekvencie gradientného echa (GRE) a systému magnetickej rezonancie so silou 3 Tesla[5].

Pri vyšetrení MRI je malá oblasť za implantátom zatienená (viď obrázky č. 1 a 2).

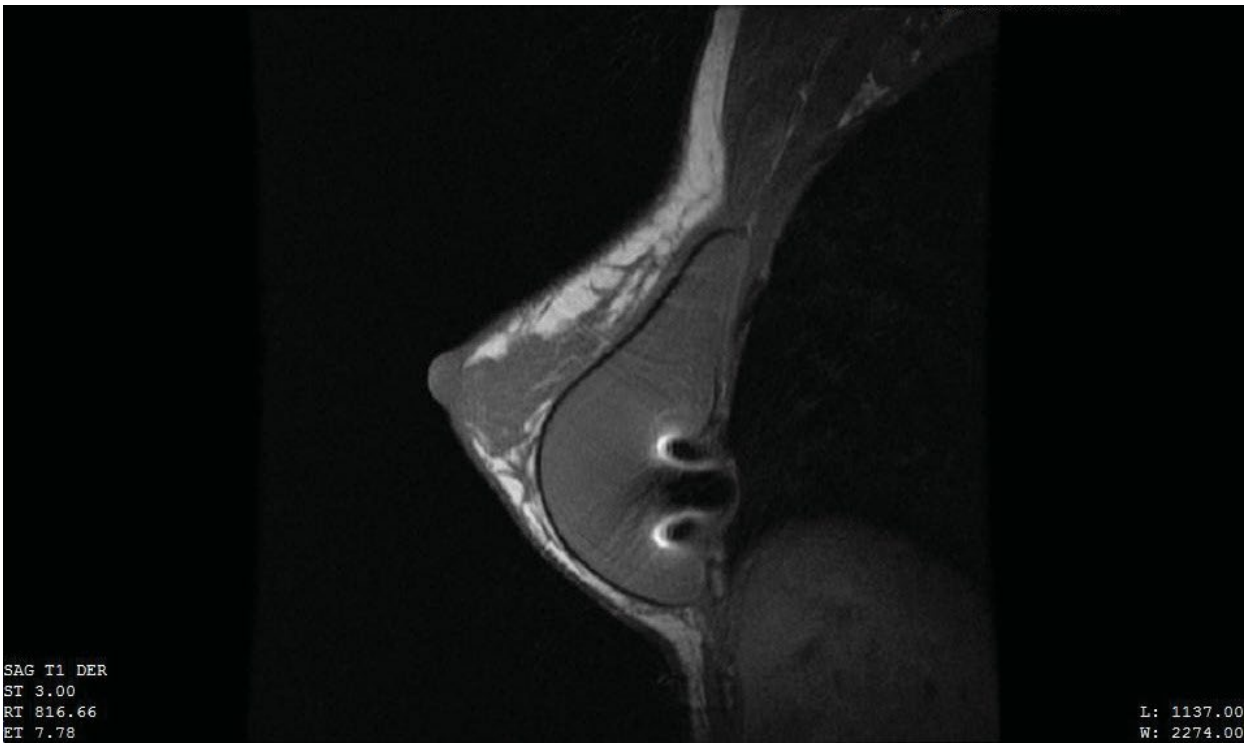

Obrázok 1. MRI – T1 vážený snímok pravého prsníka zobrazujúci artefakt spôsobený mikrotranspondérom.

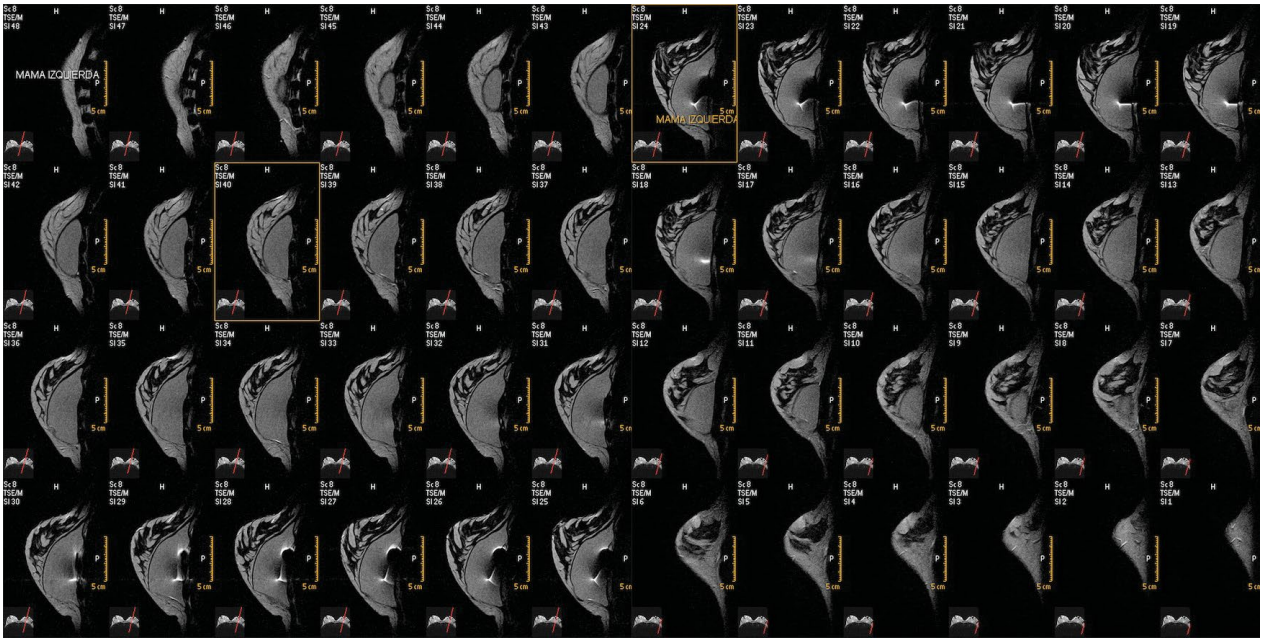

Obrázok 2. MRI ľavého prsníka zobrazujúci artefakt súvisiaci s mikrotransponderom približne v 25 % snímok (12/48).

Riadenie MRI protokolov a artefaktov v súvislosti s mikrotranspondérmi

Establishment Labs® odporúča pre vyšetrenie integrity implantátu a okolitého prsného tkaniva používať štandardné protokoly magnetickej rezonancie, a to aj napriek výskytu obrazových artefaktov spôsobených rozdielmi v magnetickej susceptibilite medzi látkami. Aj keď ich nemožno úplne eliminovať, možno ich minimalizovať strategickým výberom pulznej sekvencie (ak je to možné) a špecifických parametrov sekvencie[6].

Na zníženie závažnosti artefaktov spôsobených magnetickou susceptibilitou kovov sa bežne používa niekoľko techník, vrátane jednoduchých úprav, ako je zvýšenie šírky pásma frekvenčného kódovania (BW)[7].

Stratégie na redukciu artefaktov pri vyšetrení MR:

- Strategické zvolenie pulznej sekvencie (viď obrázok 3)
- Redukcia hrúbky rezu na 1 alebo 2 mm
- Skrátenie času echa (ET)
- Zvýšenie šírky pásma prijímača (rozsah frekvencií snímaných na pixel)
- Použitie pokročilého softvéru na redukciu artefaktov, ak je k dispozícii (v závislosti od výrobcu MRI)
- Ak je to možné, použiť sekvencie s inverzným návratom (short tau inversion recovery, čiže STIR) na potlačenie tuku
- Získanie GRE alebo rýchleho GRE pre MRI vyšetrenie s kontrastnou látkou gadolínium pri skríningu karcinómu prsníka

Obrázok 3. Porovnanie sekvencií axiálneho "len silikónového" T2-váženého zobrazovania a T2 SPIR (spektrálna presaturácia s inverzným návratom) znázorňujúce artefakt spôsobený mikrotranspondérom.

Technické artefakty sú častým javom a boli popísané taktiež pri iných prostriedkoch, ako sú chirurgické a bioptické svorky prsného tkaniva[8-10]. Je nevyhnutné, aby snímky, bez ohľadu na použitú metodológiu, boli vyhodnotené kvalifikovaným rádiológom s expertnou odbornosťou v oblasti mamárnej diagnostiky.

Rádiológom je navyše k dispozícii niekoľko zobrazovacích modalít, ktoré dopĺňajú a umožňujú uspokojivé vyšetrenie oblasti prsníka, čím zabezpečujú vhodné využitie dostupných zdrojov[11], ako je uvedené v tabuľke 1.

	RUPTÚRA PRSNÉHO IMPLANTÁTU	SKRÍNING KARCINÓMU PRSNÍKA	SLEDOVANIE KARCINÓMU PRSNÍKA
MAMOGRAFIA	Obvykle vhodná pri podozrení na komplikácie v súvislosti s implantátmi u žien > 30 rokov	Obvykle vhodná pre ženy s priemerným rizikom	Obvykle vhodná pri sledovaní na vylúčenie lokálnej recidívy
ULTRAZVUK	Obvykle vhodný pri podozrení na komplikácie v súvislosti s implantátmi	Môže byť vhodný u žien s priemerným rizikom	Obvykle vhodný pri sledovaní na vylúčenie lokálnej recidívy
MR	Obvykle vhodná pri podozrení na komplikácie v súvislosti s implantátmi	Obvykle nie je vhodná u žien s priemerným rizikom	Obvykle vhodná pri sledovaní na vylúčenie lokálnej recidívy

Tabuľka 1. Kritériá vhodnosti rôznych zobrazovacích modalít podľa klinickej oblasti podľa Americkej rádiologickej spoločnosti (ACR)[12-14].

Detekcia ruptúry prsných implantátov: Štúdia integrity implantátu

MRI je všeobecne uznávaná ako štandardná zobrazovacia metóda pre jednoznačné vyhodnotenie integrity implantátu, a to s citlivosťou a špecificitou v rozmedzí 64 % až 89 % presnosti tak u asymptomatických, ako aj symptomatických pacientov s podozrením na ruptúru[12,15].

Prístroje s intenzitou 1,5 a 3 Tesla sa bežne používajú na klinické vyšetrenie pacientok s prsnými implantátmi.

V roku 2006 FDA odporučila, aby ženy so silikónovými gélovými prsnými implantátmi podstúpili skríningové vyšetrenie MR na detekciu tichých ruptúr tri roky po implantácii a potom každé dva roky[16].

Prehľadová štúdia však odhalila metodologické nedostatky v predchádzajúcich štúdiách, ktoré viedli k nadhodnoteniu prínosu tejto zobrazovacej metódy[17]. Preto by sa malo k interpretácii odporúčaní FDA pristupovať s opatrnosťou[18], s prihliadnutím k ďalším optimálnym a ekonomicky výhodnejším stratégiám[19].

Podľa najnovších publikovaných kritérií vhodnosti ACR pre hodnotenie prsných implantátov nie je vyšetrenie prs pomocou MRI obvykle považované za vhodné pre hodnotenie silikónových prsných implantátov u asymptomatických pacientok[12].

Validnú techniku prvej voľby pre hodnotenie integrity implantátu predstavuje ultrazvukové vyšetrenie prsníkov. Je neinvazívne, relatívne lacné, ľahko dostupné a pacientkami dobre prijímané.

Mikrotranspondér je vďaka svojej dobrej echogenite sonograficky viditeľný v hmote implantátu. Okrem toho, že Qid® bude viditeľný vo vnútri implantátu, nebude žiadnym spôsobom ovplyvňovať priebeh takéhoto vyšetrenia, jeho výsledky ani následnú diagnózu (viď Obrázok 4.)

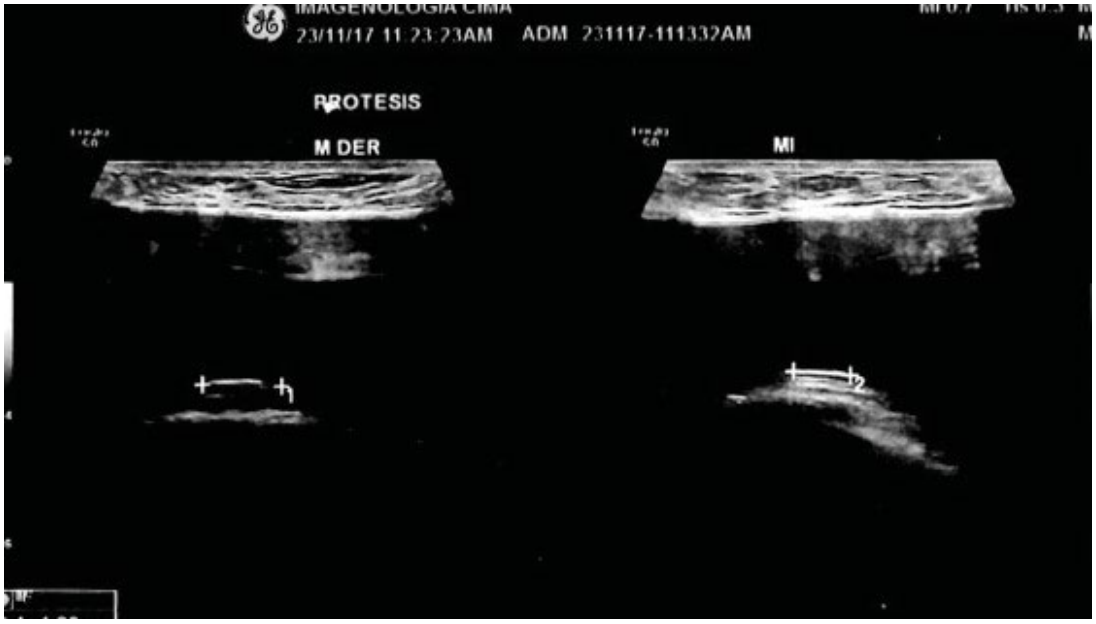

Obrázok 4. Ultrazvukové vyšetrenie prsníkov zobrazujúce RFID v pravom aj ľavom implantáte.

Skríning karcinómu prsníka

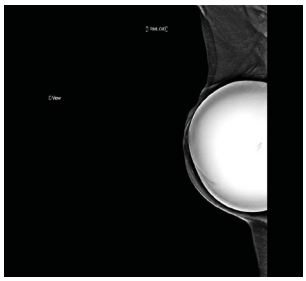

Obrázok 5. Digitálna mamografická tomosyntéza pacientky s implantátmi Motiva Implants® a technológiou Qid®

Z historického hľadiska bola mamografia odporúčanou zobrazovacou metódou pre skríning bežnej ženskej populácie. Päť hlavných lekárskych organizácií v Spojených štátoch sformulovalo aktuálne platný súhrn odporúčaní pre skríning, ktoré sú založené prevažne na indikáciách mamografie[20].

Diagnostická magnetická rezonancia prsníka sa zvyčajne neodporúča pred klinickým vyšetrením, vykonáva sa vyhodnocuje konvenčné zobrazenie prsníka. Skríningová MRI by sa mala používať ako doplnok, nie ako alternatíva ku skríningovej mamografii a/alebo tomosyntéze u klinicky indikovaných pacientov[14,18].

Feromagnetické jadro mikrotranspondéra vytvára artefakt, ktorý ovplyvní malú časť hrudnej steny na MRI snímkach. Ako doplnkovú metódu k lepšej vizualizácii tejto oblasti sa odporúča použiť ultrazvukové vyšetrenie[21].

Hodnotenie dopadu rizík u vysoko rizikovej populácie preukázalo, že v prípade prítomnosti artefaktu má duálne zobrazovanie (MRI a ultrazvuk) nižšie riziko prehliadnutia diagnózy rakoviny v porovnaní so samotným MRI bez artefaktu[21].

Sledovanie karcinómu prsníka a vyšetrenie hrudnej steny

Pre rádiologické sledovanie po rekonštrukcii prsníka neexistujú jednoznačné pravidlá[22-24].

Mamografické vyšetrenie je odporúčané na sledovanie po primárnej liečbe karcinómu prsníka[20,25,26] na vyšetrenie zvyšného prsného tkaniva po zachovávajúcej operácii prsníka a kontralaterálneho prsníka. Avšak nie je všeobecne odporúčané na sledovanie rekonštruovaného prsníka po mastektómii[24,27].

U pacientok s karcinómom prsníka existuje riziko recidívy po mnoho rokov od prvotného ochorenia v podkožnom tkanive, laloku alebo hrudnej stene; prípadne regionálne v lymfatických uzlinách[26].

Lokoregionálne recidívy (LRR) sa vyskytujú v miere 8-12 % (počas 10 rokov) po konzervatívnom chirurgickom zákroku alebo mastektómii a adjuvantnej rádioterapii[28].

Dôležitú úlohu v pooperačnom sledovaní zohráva klinické vyšetrenie. Avšak u pacientov, ktorí podstúpili rekonštrukciu pomocou laloku alebo implantátu, môže byť odporúčané rádiologické sledovanie na vyšetrenie prípadného zvyškového prsného tkaniva za rekonštruovanou oblasťou, najmä u vysoko rizikových pacientok[29].

Súčasné rekonštrukčné techniky využívajú lokálne laloky alebo protetický materiál na prekrytie dolného pólu implantátu, prípadne umiestňujú implantát do prepektorálnej roviny s pridanými tukovými štepmi. Týmto sa mastektomická rovina a potenciálne miesto lokálnej recidívy ocitnú za implantátom[30], čo ich robí klinickým vyšetrením nedetekovateľné. Preto sa po rekonštrukcii implantátu často využíva rádiologické sledovanie. Odporúčanými spôsobmi rádiologického vyšetrenia sú v súčasnosti ultrazvuk a MRI[29].

RFID mikrotransponder vytvára artefakt viditeľný na MRI zobrazení a zakryje malú oblasť hrudnej steny za prsným implantátom, ktorú možno zobraziť pomocou ultrazvuku. Preto je u pacientok po rekonštrukcii s implantátmi Motiva Implants® s technológiou Qid® odporúčaným rádiologickým protokolom pre sledovanie duálne zobrazovanie (s použitím protokolu MRI pre redukciu artefaktov a ultrazvuku)

QID® TECHNICKÁ ŠPECIFIKÁCIA RFID

Hmotnosť: 0,06 gramov

Dĺžka 9 mm

Priemer: 2,1 mm

Frekvencia 134,2 ± 4 KHz; Čítacia vzdialenosť: >10

cm Tolerancia prevádzkovej teploty: -20 °C až +70 °C

MR
PODMIENEČNE OMPATIBILNÉ

Overená bezpečnosť a funkčnosť pri vystavení zobrazovacím systémom MR o sile 1,5 a 3,0 Tesla.

Bezpečnosť výrobkov klasifikovaných ako podmienečne kompatibilné s MR bola preukázaná v špecifickom prostredí MR za stanovených podmienok

REFERENCIE

1. Shellock F. MRI Safety. www.mrisafety.com. Accessed February 19, 2019.
2. Food and Drug Administration. Unique Device Identification: Direct Marking of Devices Guidance for Industry and Food and Drug Administration Staff. https://www.fda.gov/MedicalDevices/DeviceRegulationandGuidance/UniqueDeviceIdentification/default.html. Accessed May 31, 2018.
3. MR Procedures: Biologic effects, Safety, and Patient Management. Shellock FG, Crues JV III. Radiology.2014; 232(3):635-652.
4. Periyasamy M and Dhanasekaran R. Assessment of Safety and Interference Issues of Radio Frequency Identification Devices in 0.3 Tesla Magnetic Resonance Imaging and Computed Tomography. The Scientific World Journal 2014, Article ID 735762. https://www. hindawi.com/journals/tswj/2014/735762/. Accessed May 31, 2018.
5. Shellock, F. Evaluation of Magnetic Field Interactions, Heating, and Artifacts for the Motiva Implant, Round SILKSURFACE Corse' with Qid. Playa Del Rey, CA. Shellock R&D Services, Inc. 2016:21.
6. Faulkner, W. Managing Metallic Artifacts in MRI. https://www.medtronic.com/content/dam/medtronic-com/mri-surescan/documents/Managing_Metallic_Artifacts_in_MRI.pdf. Accessed May 31, 2018
7. Kolind SH,MacKay AL, Munk PL, Xiang QS. Quantitative Evaluation of Metal Artifact Reduction Techniques J. Magn. Reson. Imaging. 2004;20:487–495. Doi: 10.1002/jmri.20144
8. Funel V, Fiaschetti V, Della Gatta F et al. Breast Magnetic Resonance: Artifacts. Poster presented in the ECR 2012 congress. doi: 10.1594/ecr2012/C-1922.
9. Genson CC, Blane CE, Helvie MA, Waits SA, Chenevert TL. Effects on Breast MRI of Artifacts Caused by Metallic Tissue Marker Clips. AJR 2007;188(2):372–376. doi: 10.2214/AJR.05.1254
10. Harvey JA, Hendrick RE, Coll JM et al. Breast MR Imaging Artifacts: How to Recognize Them and Fix Them. RadioGraphics 2007;27:S131–S145.
11. Stivala A, Rem K, Leuzzi S et al. The efficacy of ultrasound, mammography and magnetic resonance imaging in detecting breast implant rupture: a retrospective study of 175 reconstructive and aesthetic sub-pectoral breast augmentation cases. J Plast Reconstr Aesthet Surg. 2017;70(11):1520-1526. doi: 10.1016/j.bjps.2017.05.051.
12. Lourenco AP, Moy L, Baron P et al. ACR Appropriateness Criteria® Breast Implant Evaluation. J Am Coll Radiol. 2018;15(5S):S13-S25. doi: 10.1016/j.jacr.2018.03.009.
13. Mainiero MB, Moy L, Baron P et al. ACR Appropriateness Criteria® Breast Cancer Screening. J Am Coll Radiol. 2017;14(11): S383– S390. doi: 10.1016/j.jacr.2017.08.044.
14. Moy L, Bailey L, D'Orsi C et al. ACR Appropriateness Criteria Stage I Breast Cancer: Initial Workup and Surveillance for Local Recurrence and Distant Metastases in Asymptomatic Women. J Am Coll Radiol. 2017;14:S282-S292. doi: 10.1016/j.jacr.2017.02.009.
15. Everson LI et al. Diagnosis of breast implant rupture: imaging findings and relative efficacies of imaging techniques. AJR Am J Roentgenol. 1994;163(1):57-60. doi: 10.2214/ajr.163.1.8010248.
16. FDA Update on the Safety of Silicone Gel-Filled Breast Implants. https://www.fda.gov/downloads/medicaldevices/productsandmedicalprocedures/implantsandprosthetics/breastimplants/UCM260090.pdf. Accessed May 31, 2018.
17. Song JW, Kim HM, Bellfi LT, Chung KC. The effect of study design biases on the diagnostic accuracy of magnetic resonance imaging for detecting silicone breast implant ruptures: a meta-analysis. Plast Reconstr Surg. 2011;127(3):1029-1044. doi: 10.1097/PRS.0b013e3182043630.
18. Consensus Guideline on Diagnostic and Screening Magnetic Resonance Imaging of the Breast. https://www.breastsurgeons.org/statements/...Statements/MRI.pdf. Accessed May 31, 2018.
19. Chung KC, Malay S and Shauver MJ. Economic Analysis of Screening Strategies for Rupture of Silicone Gel Breast Implants. Plast Reconstr Surg. 2012 July; 130(1):225–237. doi: 10.1097/PRS.0b013e318254b43b.
20. Fiorica, JV. Breast Cancer Screening, Mammography, and Other Modalities. Clinical Obstetrics and Gynecology. 2016; 59(4), 688–709. doi: 10.1097/GRF.0000000000000246.
21. Nelson MT, Brattain KA, Williams JM (2018) Does Electronic Identification Enablement for Silicone Gel Implants Impact Patient Safety? J Surg Open Access 4(1). doi: 10.16966/2470-0991.162.
22. Golan O, Amitai Y, Barnea Y, Menes, TS. Yield of surveillance magnetic resonance imaging after bilateral mastectomy and reconstruction: a retrospective cohort study. Breast Cancer Research and Treatment 2019;174:463–468. doi: 10.1007/s10549-018- 05077-9
23. Romics Jr L, Chew BK, Weiler-Mithoff E et al. Ten-year follow-up of skin-sparing mastectomy followed by immediate breast reconstruction. British Journal of Surgery 2012;99:799–806.
24. Freyvogel M, Padia S, Larson K et al. Screening Mammography Following Autologous Breast Reconstruction: An Unnecessary Effort. Ann Surg Oncol 2014;21:3256–3260. doi: 10.1245/s10434-014-3913-1
25. Lam DL, Houssami N, Lee JM. Imaging surveillance after primary breast cancer treatment. AJR Am J Roentgenol. 2017; 208(3): 676–686. doi:10.2214/AJR.16.16300.
26. Runowicz CD, Leach CR, Henry NL et al. American Cancer Society/American Society of Clinical Oncology Breast Cancer Survivorship Care Guideline. J Clin Oncol. 2016;34(6):611-35. doi: 10.1200/JCO.2015.64.3809.
27. Swinnen J, Keupers M, Soens J, Lavens M, Postema S, Van Ongeval C. Breast imaging surveillance after curative treatment for primary non-metastasised breast cancer in non-high-risk women: a systematic review. Insights into Imaging 2018. https://doi.org/10.1007/s13244-018-0667-5
28. Mahvi DA, Rong Liu R, Grinstaff MW, Colson YL, Raut CP. Local Cancer Recurrence: The Realities, Challenges, and Opportunities for New Therapies. Ca Cancer J Clin. 2018;68:488–505. doi: 10.3322/caac.21498.
29. Destounis S, Morgan R, Arieno A, Seifert P, Somerville P, Murphy P. A review of breast imaging following mastectomy with or without reconstruction in an outpatient community center. Breast Cancer 2011;18:259–267. doi: 10.1007/s12282-011-0287-0
30. Green LA, Karow JA, Toman JE, Lostumbo A, Xie K. Review of breast augmentation and reconstruction for the radiologist with emphasis on MRI. Clinical Imaging 2018;47:101–117. doi: 10.1016/j.clinimag.2017.08.007