Motiva®

QID®

INFORMAČNÝ MATERIÁL PRE CHIRURGOV

MATERIÁL URČENÝ VÝHRADNE PRE ŠKOLENIE CHIRURGOV

Motiva Implants® s technológiou Qid®

Obr. 1. Motiva Implants® s integrovaným mikrotranspondérom

Qid® je kompatibilný so všetkými zobrazovacími modalitami potrebnými na štúdium klinického stavu alebo na posúdenie integrity implantátu.

Implantáty Motiva® sú dostupné s technológiou Qid® slúžiacou na zabezpečenie úplnej sledovateľnosti implantátu a bezpečného prístupu k údajom o konkrétnom implantáte. Pomocou zariadení na báze rádiovofrekvenčnej identifikácie (RFID) zdokonaľujú starostlivosť o pacientov a zvyšujú ich bezpečnosť. Táto technológia preukázala potenciál pre niekoľko použití schválených FDA, vrátane peroperačnej lokalizácie nehmatateľných lézií prsníka[1,2].

RFID transpondéry na použitie v prsnom tkanive, prostate a ďalších mäkkých tkanivách môžu byť taktiež veľmi prínosné v súvislosti s dozimetrickými informáciami[3-5] pri liečbe nádorov.

FDA navyše označila túto technológiu ako možnú metódu priameho označenia implantátu pomocou jedinečnej identifikácie zariadenia (UDI) „upevnením" trvalej značky k zdravotníckej pomôcke[6].

Informácie o použitej technológii

Qid® sa skladá z pasívneho rádiofrekvenčného mikrotranspodéra, ktorý je do implantátu vpravený v rámci jeho výroby. Nachádza sa v blízkosti fixačnej oblasti implantátu a je upevnený pomocou zosieťovaného, vysoko viskoelastického silikónového gélu.

RFID mikrotranspondér prenáša prostredníctvom rádiových vĺn elektronické sériové číslo (ESN), ktoré je možné zvonku načítať pomocou prenosnej čítačky. Toto sériové číslo možno použiť na identifikáciu základných informácií o implantáte, vrátane sériového čísla, názvu výrobcu, dátumu výroby, typu implantátu a jeho objemu.

Numerický identifikátor ESN je zakódovaný do RFID obvodu a tvorí tak súčasť trojstupňového autentizačného systému (mikrotranspondér + čítačka + databáza). Tento autentizačný systém zabraňuje prepojeniu s akýmikoľvek osobnými údajmi pacienta.

Mikrotranspondér obsahuje nižšie uvedené súčasti:

- Pamäť umožňujúca načítanie údajov
- Kovová mikroanténa prijímajúca signál čítačky a vysielajúca špecifické informácie
- Feritové jadro na predĺženie vzdialenosti prenosu dát
- Hermeticky uzavretá biokompatibilná sklenená kapsula

Obr. 2. Obrázok mikrotranspondéra vrátane znázornenia všetkých jeho súčastí.

VÝHODY QID® PRE PACIENTOV

TRANSPONDÉR
+ ČÍTAČKA
+ DATABÁZA =
TROJBODOVÝ AUTENTIZAČNÝ SYSTÉM

PROFESIONÁLNA SLEDOVATEĽNOSŤ VĎAKA 100% PRESNEJ IDENTIFIKÁCII

Prípady z minulého obdobia, v ktorých došlo k stiahnutiu výrobkov z trhu a vydaniu bezpečnostných upozornení preukázali, že presné a dôkladné vedenie zdravotnej dokumentácie má absolútne kľúčový význam. Napríklad aféra so stiahnutím prsných implantátov PIP (Poly Implant Prothèse) výrazne znížila kvalitu života žien s prsnými implantátmi, a to bez ohľadu na to, či mali problematický model alebo inú značku.

Dotazníky vyplnené 115 ženami žiadajúcimi o elektívnu výmenu implantátov ukázali, že predoperačná miera úzkosti u týchto pacientok bola porovnateľná alebo mierne vyššia než predtým opísaná u pacientok s karcinómom prsníka[7].

Implantáty Motiva® s technológiou Qid® sú plne sledovateľné a zaisťujú rýchlu bezchybnú identifikáciu pomocou ručnej čítačky. Táto technológia poskytuje pacientom istotu, že ich implantáty možno kedykoľvek identifikovať, bez ohľadu na dostupnosť identifikačnej karty pacienta alebo záznamov zdravotnej dokumentácie.

100% OVERENIE PRE POKOJ MYSLE PACIENTA

Pacienti získavajú výhodu 100% presného overenia prsných implantátov v priebehu času prostredníctvom neinvazívneho a bezplatného postupu.

Bezprostredne po operácii si môžu pacienti preukázateľne overiť, že dostali implantáty, ktoré si pred zákrokom zvolili, vrátane značky, modelu, veľkosti, objemu a pravosti zdravotníckej pomôcky.

Zachováva si svoju hodnotu v priebehu času. Ak sa zvažuje revízna operácia zväčšenia alebo rekonštrukcie prsníkov, informácie o existujúcom implantáte sú kľúčové pre naplánovanie chirurgického zákroku.

BEZPEČNÝ PRÍSTUP PACIENTOV K INFORMÁCIÁM O IMPLANTÁTOCH PROSTREDNÍCTVOM APLIKÁCIE MOTIVAIMAGINE®

Číslo ESN načítané prenosnou čítačkou umožňuje prístup do zabezpečenej databázy obsahujúcej informácie o danej zdravotníckej pomôcke. Tieto informácie sú dostupné prostredníctvom aplikácie MotivaImagine®. Zdravotnícky personál má zabezpečený bezpečný prístup k informáciám o danom implantáte pomocou niekoľkých našich digitálnych platforiem.

PREDĹŽENÝ ZÁRUČNÝ PROGRAM PRE QID®

Možnosť presnej identifikácie všetkých záznamov jednoduchým načítaním sériového čísla z prsníka a následným zadaním do registračnej databázy predstavuje zdokonalený nástroj pre poistnomatematické a epidemiologické analýzy, ktoré vytvárajú priestor pre ďalšie výhody priamo spojené s produktom.

Vďaka týmto rozšíreným údajom a presnej poistno-matematickej analýze poskytla spoločnosť Establishment Labs dodatočné výhody pacientkam, ktoré majú implantáty Motiva Implants® vybavené technológiou Qid®, ak je u nich vykonávaná reoperácia. Okrem náhradného produktu môže pacientka získať aj finančnú podporu na každý dotknutý implantát, ktorú možno využiť na úhradu nákladov revíznej operácie v prípade ruptúry alebo kapsulárnej kontraktúry (Baker stupeň III a IV). V prípade ruptúry táto podpora zahŕňa aj finančný príspevok na zobrazovacie vyšetrenie[b].

a. 2500 € / Eurozóna, 2500 £ / Veľká Británia, 2500 $ / zvyšok sveta

b. 500 € / Eurozóna, 500 £ / Veľká Británia, 500 $ / zvyšok sveta

OSVEDČENÉ POSTUPY MOTIVA S TECHNOLÓGIOU QID®

POTVRDENIE RUPTÚRY IMPLANTÁTU

Ruptúra implantátu je známou dlhodobou komplikáciou, ktorá je potenciálne menej častá pri vysoko kohéznych géloch[8]. Štandardnými prvými krokmi diagnostického postupu sú mamografia a ultrasonografia.

Zobrazovanie pomocou magnetickej rezonancie (MRI) predstavuje ďalšiu prínosnú zobrazovaciu modalitu pre charakterizáciu prsných implantátov. Je to vďaka vysokému priestorovému rozlíšeniu, kontrastu medzi implantátmi a mäkkými tkanivami a absencii ionizujúceho žiarenia. MRI poskytuje spoľahlivý spôsob hodnotenia integrity implantátu a je vysoko citlivá pri detekcii intrakapsulovej aj extrakapsulovej ruptúry[9].

Pri použití MRI vytvára prítomnosť mikrotranspondéra Qid® malé prázdne miesto na snímke (označované ako „artefakt") (viď obrázok 4). Ide o známy jav, ktorý možno zvládnuť kombináciou rádiologickej expertízy v oblasti zobrazovania prsníka a doplňujúcich zobrazovacích metód (ako je mamografia alebo ultrazvuk), odporúčaných pre komplexnú vizualizáciu oblasti ovplyvnenej artefaktom.

Pri prítomnosti implantovaných zdravotníckych pomôcok sú prázdne miesta či artefakty na snímkach bežným nálezom[10-13]. Zistilo sa, že RFID použité v technológii Qid® nespôsobuje žiadne prázdne oblasti či artefakty pri röntgenovom alebo ultrazvukovom zobrazovaní.

Pri použití s MRI však vytvorí malý artefakt. V záujme zachovania účinnosti a bezpečnosti vyšetrenia bol vyvinutý rad špecifických stratégií, ktoré budú predstavené ďalej v tomto dokumente.

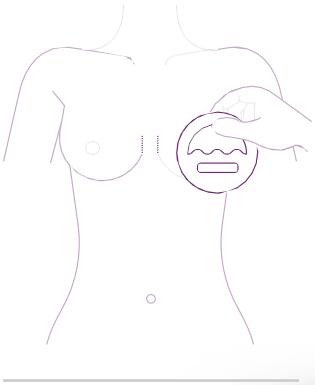

Obr. 3. Čítačka.MotivaImagine®

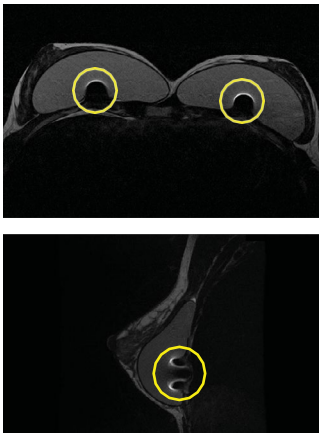

Obr. 4. Axiálny a sagitálny pohľad na snímky magnetickej rezonancie zobrazujúce artefakt mikrotranspondéra

MRI vyšetrenie sa skladá z niekoľkých obrazových sérií, tiež známych ako sekvencie. Sekvencia "selektívneho silikónu", ktorá je súčasťou softvéru MRI mnohých výrobcov, sa bežne používa na hodnotenie integrity prsných implantátov vďaka svojej špecifickej schopnosti zvýrazniť signál silikónu. Avšak to tiež vytvorí väčšiu prázdnu oblasť alebo výraznejší artefakt súvisiaci s mikrotransponderom.

Preto sa na zmiernenie tohto spôsobu skreslenia obrazu odporúča používať typické sekvencie bez potlačenia tuku, ako sú T1- alebo T2-vážené Turbo Spin Echo.

SKRÍNING KARCINÓMU PRSNÍKA

Skríning rakoviny prsníka sa používa na identifikáciu žien s asymptomatickým karcinómom, aby mohli podstúpiť menej invazívnu liečbu, ktorá vedie k lepším výsledkom, ideálne v skorších štádiách pred progresiou ochorenia[14].

V rôznych krajinách aj v rámci jednotlivých krajín existujú odlišné pravidlá, kto by mal absolvovať skríning karcinómu prsníka[15].

Screeningové metódy karcinómu prsníka zahŕňajú klinické a fyzikálne vyšetrenia prsníkov a tiež mamografické alebo ultrazvukové zobrazovanie prsného tkaniva.

Priebežné vylepšenia zobrazovacích technológií zvýšili citlivosť detekcie a diagnostiky karcinómu prsníka. Každá modalita je najviac užitočná, ak sa jej použitie riadi podľa individuálnych charakteristík, ako je vek, riziková skupina a hustota prsného tkaniva.

Skríningová mamografia u žien s priemerným rizikom karcinómu prsníka vedie k včasnému odhaleniu rakoviny prsníka a znižuje úmrtnosť[16].

Silikónové prsné implantáty sú viditeľné na výsledných snímkach ako v 2D, tak v 3D variantoch (tomosyntéza). Rádiológovia zhotovujú ďalšie snímky prsníkov pomocou techniky posunutia implantátu pre lepšie vyhodnotenie prsného tkaniva.

Štúdie preukázali, že ultrazvuk môže detekovať mamograficky okultný karcinóm prsníka u žien s denzným tkanivom prsníka[16]. V týchto prípadoch môže kombinácia ultrazvuku a mamografie stále odhaliť väčšinu karcinómov v čase, keď sú uzliny negatívne[17].

Mikrotranspondér je vďaka svojej dobrej echogenite viditeľný vo vnútri hmoty implantátu. Okrem toho, že mikrotranspondér bude viditeľný vnútri implantátu, nebude žiadnym spôsobom ovplyvňovať priebeh vyšetrenia, jeho výsledky ani následnú diagnózu.

Ženy liečené pre karcinóm prsníka sú ohrozené vznikom druhého karcinómu prsníka, ako je recidíva nádoru v ipsilaterálnom prsníku alebo novo vzniknutý karcinóm v kontralaterálnom prsníku[14]. Odlišný prístup sa tiež odporúča u žien so zvýšeným rizikom karcinómu prsníka, vrátane tých s osobnou anamnézou karcinómu prsníka.

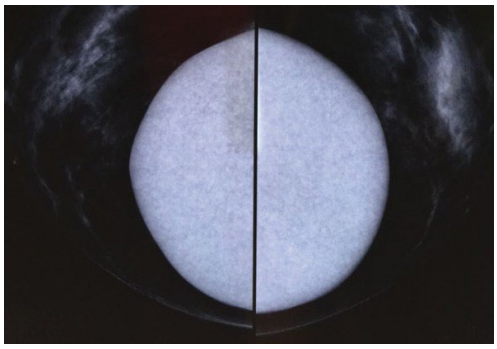

Obr. 5. Mamografia pravého a ľavého prsníka zobrazujúca implantáty Motiva Implants® *in situ.*

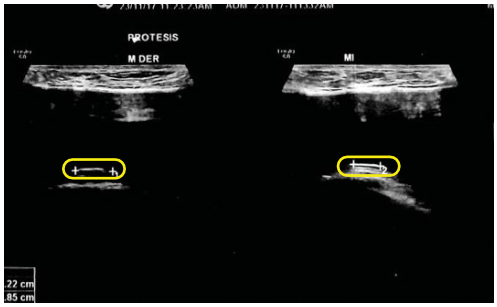

Obr. 6. Ultrazvukové vyšetrenie prsníkov zobrazujúce RFID v pravom aj ľavom implantáte.

U vysoko rizikových skupín pacientok možno zvážiť doplnkové skríningové vyšetrenie pomocou kontrastnej magnetickej rezonancie prsníka[14,18,19]. U žien so známou mutáciou BRCA, žien netestovaných, ale s príbuzným prvého stupňa s mutáciou BRCA, alebo žien s približne 20% až 25% či vyšším celoživotným rizikom vzniku karcinómu prsníka stanoveným na základe špecializovaných modelov pre odhad rizika karcinómu prsníka, sa odporúča každoročná skríningová mamografia a MRI vyšetrenie od veku 30 rokov[20].

RIADENIE MRI PROTOKOLOV A ARTEFAKTOV V SÚVISLOSTI S MIKROTRANSPONDÉROM

Establishment Labs odporúča pre vyšetrenie integrity implantátu a okolitého prsného tkaniva používať štandardné protokoly magnetickej rezonancie, a to aj napriek výskytu obrazových artefaktov spôsobených rozdielmi v magnetickej susceptibilite medzi látkami.

Aj keď ich nemožno úplne eliminovať, možno ich minimalizovať strategickým výberom pulznej sekvencie (ak je to možné) a špecifických parametrov sekvencie[21].

Na zníženie závažnosti artefaktov spôsobených magnetickou susceptibilitou kovov sa bežne používa niekoľko techník, vrátane jednoduchých úprav, ako je zvýšenie šírky pásma frekvenčného kódovania (BW)[22].

Stratégie na redukciu artefaktov pri vyšetrení MR:

- Strategické zvolenie pulznej sekvencie (viď obrázok 7).
- Redukcia hrúbky rezu na 1 alebo 2 mm.
- Skrátenie času echa (ET).
- Zvýšenie šírky pásma prijímača (rozsah frekvencií snímaných na pixel). Použitie pokročilého softvéru na redukciu artefaktov, ak je k dispozícii (v závislosti od výrobcu MRI).
- Ak je to možné, použiť sekvencie s inverzným návratom (short tau inversion recovery, čiže STIR) na potlačenie tuku.
- Získanie GRE alebo rýchleho GRE pre MRI vyšetrenie s kontrastnou látkou gadolínium pri skríningu karcinómu prsníka.

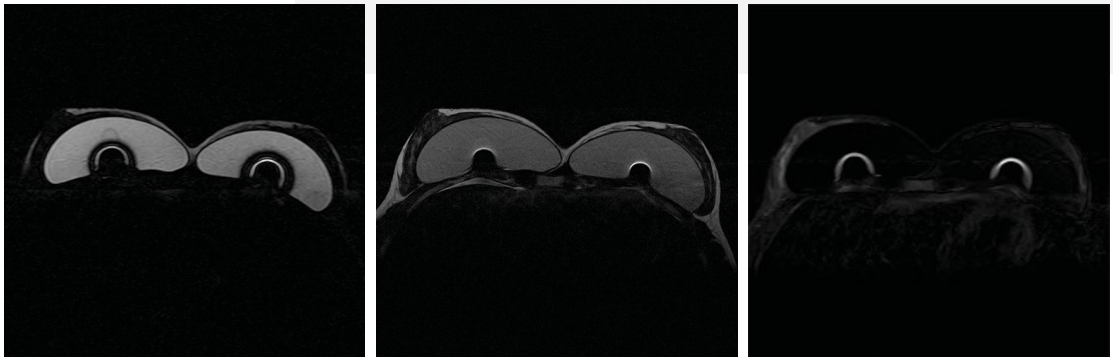

Obr. 7. Porovnanie sekvencií axiálneho "len silikónového" T2-váženého zobrazovania a T2 SPIR (spektrálna presaturácia s inverzným návratom) znázorňujúce artefakt spôsobený mikrotranspondérom.

Technické artefakty sú častým javom a boli popísané aj pri iných zariadeniach, ako sú chirurgické a bioptické svorky prsného tkaniva[10,13,23].

Je nevyhnutné, aby snímky, bez ohľadu na použitú metodológiu, boli vyhodnotené kvalifikovaným rádiológom s expertnou odbornosťou v oblasti mamárnej diagnostiky.

Rádiológom je navyše k dispozícii niekoľko zobrazovacích modalít, ktoré dopĺňajú a umožňujú uspokojivé vyšetrenie oblasti prsníka, čím zabezpečujú vhodné využitie dostupných zdrojov[24], ako je uvedené v tabuľke 1.

	RUPTÚRA PRSNÉHO IMPLANTÁTU	SKRÍNING KARCINÓMU PRSNÍKA	SLEDOVANIE KARCINÓMU PRSNÍKA
MAMOGRAFIA	Obvykle vhodná pri podozrení na komplikácie v súvislosti s implantátmi u žien > 30 rokov	Obvykle vhodná pre ženy s priemerným rizikom	Obvykle vhodná pri sledovaní na vylúčenie lokálnej recidívy
ULTRAZVUK	Obvykle vhodný pri podozrení na komplikácie v súvislosti s implantátmi	Môže byť vhodný u žien s priemerným rizikom	Obvykle vhodný pri sledovaní na vylúčenie lokálnej recidívy
MR	Obvykle vhodná pri podozrení na komplikácie v súvislosti s implantátmi	Obvykle nie je vhodná u žien s priemerným rizikom	Obvykle vhodná pri sledovaní na vylúčenie lokálnej recidívy

Tabuľka 1. Kritériá vhodnosti rôznych zobrazovacích modalít podľa klinického scenára podľa Americkej rádiologickej spoločnosti (ACR)[25-27].

TECHNICKÁ ŠPECIFIKÁCIA QID® RFID

Hmotnosť 0,06 g
Dĺžka 9 mm
Priemer: 2,1 mm
Frekvencia 134,2 ±4 kHz; Čítacia vzdialenosť: >10 cm; Tolerancia prevádzkovej teploty: -20 °C až +70 °C
Overená bezpečnosť a funkčnosť pri vystavení magnetickej rezonancii o sile 1,5 a 3,0 Tesla

TECHNICKÁ ŠPECIFIKÁCIA RUČNEJ ČÍTAČKY QID®

Toto zariadenie spĺňa požiadavky smernice ROHS a vyhovuje normám ISO 11784 a 11785.
Rozmery: priemer 135 mm x hĺbka 33 mm; Hmotnosť: 70 g Počet čítaní na jedno nabitie: čítacia operácia trvajúca 8 sekúnd x 1000 (výdrž batérie sa môže líšiť pri bežnom používaní); Doba nabíjania: 3,5 hodiny
Prevádzková teplota: 0°C až + 50°C

MR
PODMIENEČNE KOMPATIBILNÉ

Overená bezpečnosť a funkčnosť pri vystavení zobrazovacím systémom MR o sile 1,5 a 3,0 Tesla.

REFERENCIE

1. Dauphine C, Reicher JJ, Reicher MA, Gondusky C, Khalkhali I, Kim M. A Prospective Clinical Study to Evaluate the Safety and Performance of Wireless Localization of Nonpalpable Breast Lesions Using Radiofrequency Identification Technology. AJR 2015; 204:W720–W723.
2. Reicher JJ, Reicher MA, Thomas M, Petcavich R. Radiofrequency Identification Tags for Preoperative Tumor Localization: Proof of Concept. AJR 2008; 191:1359–1365.
3. Buzurovic I, Showalter TN, Studenski MT et al. Commissioning and implementation of an implantable dosimeter for radiation therapy. Journal of Applied Clinical Medical Physics. 2013;14(2):234-252.
4. Foster RD, Pistenmaa DA, Solberg TD. A comparison of radiographic techniques and electromagnetic transponders for localization of the prostate. Radiation Oncology 2012, 7:101-107.
5. Distler V. Coming soon to a tumor in you—an RFID sensor. Available at: http://www. iftf.org/future-now/article-detail/coming-soon-to-a-tumor-in-you-an-rfid-sensor/. Last accessed: May 31, 2019.
6. Food and Drug Administration. Unique Device Identification: Direct Marking of Devices Guidance for Industry and Food and Drug Administration Staff, 17 November 2017.
7. Schott S, Bruckner T, Schütz F et al. Quality of life and anxiety of patients affected by the PIP/ Rofil Medical breast implant recall: results from a prospective monocenter cohort study. Arch Gynecol Obstet 2014;290:957-962.
8. Seiler SJ, Sharma PB, Hayes JC et al. Multimodality Imaging-based Evaluation of Single- Lumen Silicone Breast Implants for Rupture. Radiographics 2017 Mar-Apr;37(2):366-382.
9. Hallet RL. Imaging in Breast Implant Rupture. Updated Feb 2017. Available at: https://emedicine.medscape.com/ article/345877-overview Last accessed: June 03, 2019.
10. Genson CC, Blane CE, Helvie MA, Waits SA, Chenevert TL. Effects on Breast MRI of Artifacts Caused by Metallic Tissue Marker Clips. AJR 2007;188(2):372–376.
11. Talbot BS, Weinberg EP. MR Imaging with Metal-suppression Sequences for Evaluation of Total Joint Arthroplasty. RadioGraphics 2016;36:209–225.
12. Thomassin-Naggara I, Trop I, Lalonde L, David J, Péloquin L, Chopier J. Tips and techniques in breast MRI. Diagnostic and Interventional Imaging 2012;93:828—839.
13. Harvey JA, Hendrick RE, Coll JM et al. Breast MR Imaging Artifacts: How to Recognize Them and Fix Them. RadioGraphics 2007;27:S131–S145.
14. Fuller MS, Lee CI, Elmore JG. Breast Cancer Screening: An Evidence-Based Update. Med Clin North Am. 2015;99(3):451–468.
15. Altobelli E, Lattanzi A. Breast cancer in European Union: An update of screening programs as of March 2014 (Review). Int J Oncol. 2014; 45(5):1785–1792.
16. Yoon JH, Kim MJ, Kim EK, Moon HJ. Imaging Surveillance of Patients with Breast Cancer after Primary Treatment: Current Recommendations. Korean J Radiol 2015;16(2):219-228.
17. Screening Breast Ultrasound: Past, Present, and Future. Brem RF, Lonihan MJ, Lieberman J, Torrente J. AJR 2015: 204: 234- 240.
18. Lam DL, Houssami N, Lee JM. Imaging surveillance after primary breast cancer treatment. AJR 2017; 208(3): 676–686.
19. Runowicz CD, Leach CR, Henry NL et al. American Cancer Society/American Society of Clinical Oncology Breast Cancer Survivorship Care Guideline. J Clin Oncol. 2016;34(6):611-35.
20. Smith RA, Andrews KS, Brooks D et al. Cancer screening in the United States, 2017: A review of current American Cancer Society guidelines and current issues in cancer screening. CA: A Cancer Journal for Clinicians 2017;67:100–121.
21. Faulkner, W. Managing Metallic Artifacts in MRI.https://www.medtronic.com/content/dam/medtronic-com/mri-surescan/documents/Managing_Metallic_Artifacts_in_MRI.pdf. Accessed May 31, 2018
22. Kolind SH,MacKay AL, Munk PL, Xiang QS. Quantitative Evaluation of Metal Artifact Reduction Techniques J. Magn. Reson. Imaging. 2004;20:487–495. Doi: 10.1002/jmri.20144
23. Funel V, Fiaschetti V, Della Gatta F et al. Breast Magnetic Resonance: Artifacts. Poster presented in the ECR 2012 congress. doi: 10.1594/ecr2012/C-1922.
24. Stivala A, Rem K, Leuzzi S et al. The efficacy of ultrasound, mammography and magnetic resonance imaging in detecting breast implant rupture: a retrospective study of 175 reconstructive and aesthetic sub-pectoral breastaugmentation cases. J Plast Reconstr Aesthet Surg. 2017;70(11):1520-1526. doi:10.1016/j.bjps.2017.05.051.
25. Lourenco AP, Moy L, Baron P et al. ACR Appropriateness Criteria Breast Implant Evaluation. J Am Coll Radiol. 2018;15(5S):S13-S25. doi: 10.1016/j.jacr.2018.03.009.
26. Mainiero MB, Moy L, Baron P et al. ACR Appropriateness Criteria Breast Cancer Screening. J Am Coll Radiol. 2017;14(11): S383–S390. doi: 10.1016/j.jacr.2017.08.044.
27. Moy L, Bailey L, D'Orsi C et al. ACR Appropriateness Criteria Stage I Breast Cancer: Initial Workup and Surveillance for Local Recurrence and Distant Metastases in Asymptomatic Women. J Am Coll Radiol. 2017;14:S282S292.doi:10.1016/j.jacr.2017.02.009